



Published on *Oleksii Serdiuk* (<https://oleksii.name>)

[Home](#) > [Projects](#) > [Archived projects](#) > Endoscopy cabinet

Endoscopy cabinet ^[1]



Short description: Application for keeping patient records

Supported platforms:

- Windows

UI Languages:

- Русский

Technologies:

- Pascal
- Delphi

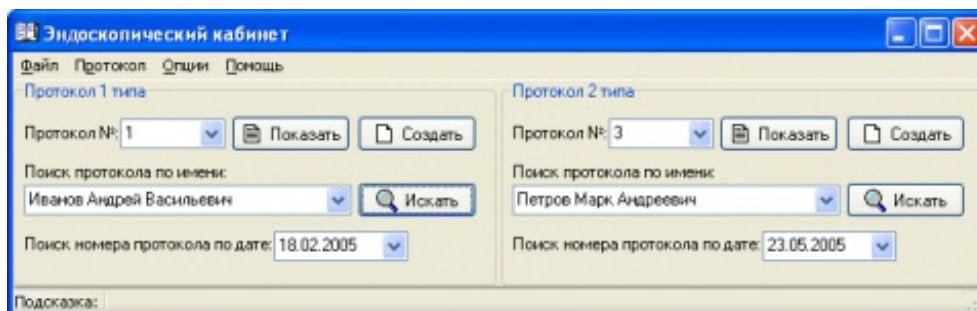
Description:

Application for keeping records of patients in the diagnostic center in New Kahovka, Ukraine.

My contribution:

This application was written by me on request of my friend's father.

Screenshots:



Протокол: тип 1

Форма

Эндоскопический кабинет
г. Новая Каховка

Протокол ФГСД № 2

Аппарат: _____

Ф.И.О.: _____

Возраст: _____ Адрес: _____

Содержание

Пищевод: ☐ в просвете слизь, ☐ кровь.
Слизистая: ☐ гипермиеована, ☐ эрозивована, ☐ нормальная.

Кардия: ☐ смыкается, ☐ зияет.

Желудок: ☐ в просвете слизь, ☐ желчь, ☐ пища, ☐ кровь.
Слизистая: ☐ гипермиеована, ☐ отеена, ☐ рыклая, ☐ полиповидная,
☐ гипертрофична, ☐ эрозивована.

12 перстная кишка: ☐ в просвете слизь, ☐ желчь, ☐ С, ☐ слизистая гипермиеована,
☐ рыклая, ☐ полиповидная.

Заключение:

Врач: _____ Дата: 30.05.2005
Тип стоимости: 0

Подсказка: | Макетупут 2 строки по 254 символа

Протокол: тип 2

Форма

Эндоскопический кабинет
г. Новая Каховка

Протокол № 3

Ф.И.О.: Петров Марк Андреевич

Год рождения: " 20 " января 1963 г.

Домашний адрес: ул. Петровская, 20-А, кв. 19

Содержание:

Слепая кишка просвет: ☒ свободен, ☐ сужен, ☐ деформирован.
Слизистая: ☐ розовая, ☒ шероховатая, ☒ бледная, ☐ изъязвлена.
Сосудистый рисунок: ☐ выражен, ☐ смазан, ☒ в виде звездочек.

Восходящий просвет поперечно-оболочной кишки:

Просвет: ☒ треугольный, ☒ деформирован, ☐ четко выражен.
Слизистая: ☒ розовая, ☐ гипермиеована, ☒ шероховатая, ☐ изъязвлена.
Сосуды: ☐ выражены, ☐ сплавлены, ☒ не видны.

Нисходящий просвет поперечно-оболочной кишки:

Просвет: ☒ свободен, ☐ треугольный, ☐ деформирован.
Слизистая: ☐ гипермиеована, ☒ шероховатая, ☐ изъязвлена.
Сосуды: ☒ выражены, ☐ сплавлены, ☐ не видны.

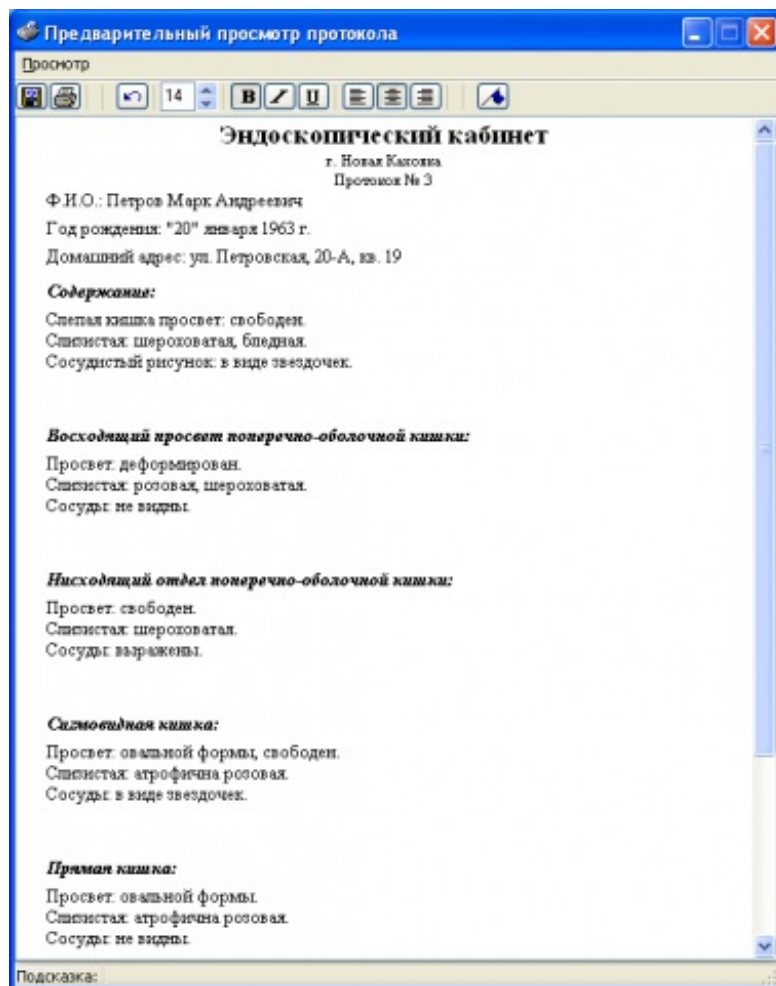
Сигмовидная кишка:

Просвет: ☒ овальной формы, ☒ свободен, ☐ деформирован.
Слизистая: ☒ атрофична розовая, ☐ гипермиеована.
Сосуды: ☐ четко выражены, ☒ в виде звездочек, ☐ не видны.

Прямая кишка:

Просвет: ☐ свободен, ☐ деформирован, ☒ овальной формы.
Слизистая: ☒ атрофична розовая, ☐ гипермиеована.
Сосуды: ☐ четко выражены, ☐ в виде звездочек, ☒ не видны.

Подсказка:



Copyright © 2014-2018 Oleksii Serdiuk.

Source URL (modified on 16.05.2014 - 20:04): <https://oleksii.name/en/projects/archived/endoscopy-cabinet>

Links

[1] <https://oleksii.name/en/projects/archived/endoscopy-cabinet>